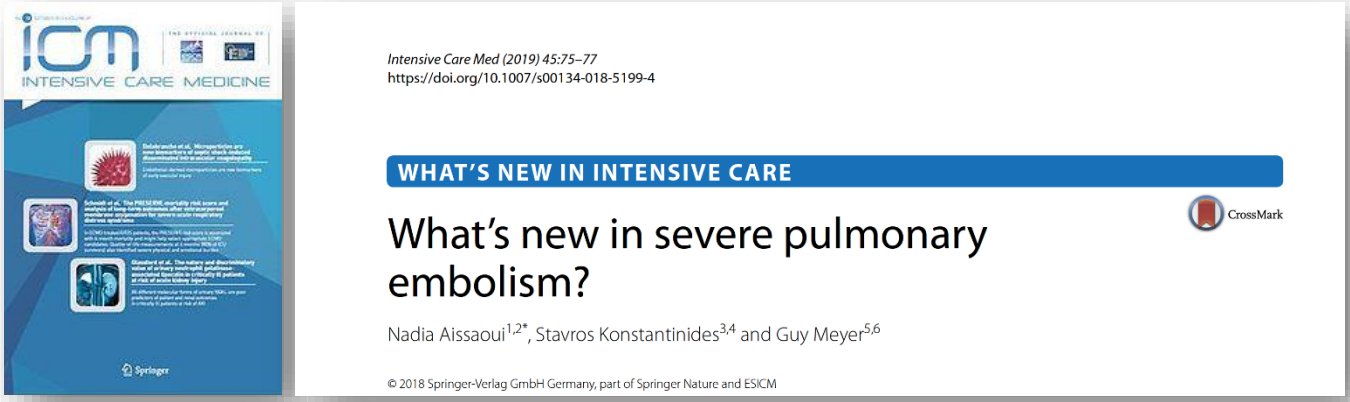

Intensive Care Med (2019) 45:75–77
https://doi.org/10.1007/s00134-018-5199-4

WHAT'S NEW IN INTENSIVE CARE

What's new in severe pulmonary embolism?

Nadia Aissaoui[1,2*], Stavros Konstantinides[3,4] and Guy Meyer[5,6]

© 2018 Springer-Verlag GmbH Germany, part of Springer Nature and ESICM

Что нового при тяжелой ТЭЛА?

Перевод В.С. Гороховского

Что нового при тяжелой ТЭЛА?

Nadia Aissaoui[1,2], Stavros Konstantinides[3,4] и Guy Meyer[5,6]

Тяжелая тромбоэмболия легочной артерии остается одной из главных причиной смертности. Для интенсивистов, ведущих «тяжелые» формы ТЭЛА, мы выделяем основные последние достижения в лечении таких пациентов, включая стратификацию риска, алгоритмы диагностики, общую поддерживающую терапию и реперфузионную терапию.

Быстро идентифицируйте пациентов с тяжелой формой ТЭЛА, а также пациентов с высоким уровнем развития ТЭЛА

Тяжелая или высокая степень риска развития ТЭЛА определяется остановкой сердца или постоянной стойкой гипотензией (то есть систолическим артериальным давлением <90 мм рт.ст. или падением систолического давления на 40 мм рт.ст. в течение> 15 мин, если это не вызвано новой аритмией, гиповолемией, или сепсисом), сопровождаемой признаками органной гипоперфузии [1–3]. ТЭЛА высокого риска составляет менее 5% всех случаев легочного эмболизма и представляет собой экстренную ситуацию, связанную с риском смерти в стационаре: 15–50%, особенно в первые часы после поступления [1–3].

Среди первоначально гемодинамически стабильных пациентов около 10% могут страдать ранним клиническим и гемодинамическим ухудшением, при этом общий риск внутрибольничной смертности близок к 50% [3, 4]. Стратификация риска у пациентов с ТЭЛА позволяет врачам выявлять таких пациентов с повышенным риском смерти или серьезных осложнений [4]. Усовершенствованная стратификация риска с комбинацией клинических переменных (тахикардия, легкая гипотензия, гипоксемия, возраст и перенесенное ранее сердечно-легочное заболевание) с использованием индекса тяжести ТЭЛА (PESI - Pulmonary Embolism Severity Index – индекс тяжести ТЭЛА) или его упрощенной версии (sPESI - simplified Pulmonary Embolism Severity Index) [4], биомаркеров отражающих дисфункцию или травму миокарда, и визуализация

[1] Department of Critical Care Unit, Assistance Publique-Hôpitaux de Paris (AP-HP), Hôpital Européen Georges Pompidou (HEGP), 20 Rue Leblanc, 75015 Paris, France.
[2] Université Paris-Descartes, INSERM U970, Paris, France.
[3] Center for Thrombosis and Hemostasis (CTH), Johannes Gutenberg University Mainz, Langenbeckstr. 1, Bldg. 403, 55131 Mainz, Germany.
[4] Department of Cardiology, Democritus University of Thrace, Alexandroupolis, Greece.
[5] Department of Pulmonology, Assistance Publique-Hôpitaux de Paris (AP-HP), Hôpital Euro-péen Georges Pompidou (HEGP), Paris, France.
[6] Université Paris Descartes, INSERM CIC1418, Paris, France.

дисфункции правого желудочка (ПЖ) позволяет идентифицировать клинически стабильных пациентов с наивысшим риском последующего ухудшения (пациенты со средним и высоким риском), у которых может быть оптимально использование интенсивного мониторинга и даже реканализации рис. 1) [1-4]

С осторожностью интерпретируйте изолированную дилатацию правого желудочка (ПЖ)

КТ-легочная ангиография (КТЛА)в основном рекомендуется для подтверждения ТЭЛА у пациентов с шоком и подозрением на легочной эмболизм. Если КТЛА не доступна или пациент слишком нестабилен, чтобы его можно было перевести в рентгенологическое отделение, то для быстрого выявления признаков перегрузки правого желудочка и потенциальных тромбов в правых отделах сердца обязательно выполняется прикроватная трансторакальная эхокардиография. Однако изолированное увеличение ПЖ следует интерпретировать с осторожностью у пациентов, поступающих в ОРИТ, у которых могут быть другие причины дилатации ПЖ, особенно при искусственной вентиляции легких [1, 3, 5]. Последние данные, полученные на животных, позволяют предположить, что дилатация ПЖ обычно диагностируется после остановки сердца, независимо от причины (ТЭЛА, гипоксия или аритмия) [5].

Подумайте о В-А ЭКМО и катетерном тромболизисе после обсуждения с тромбоэмболической бригадой

Принципы лечения пациентов с тяжелой формой ТЭЛА основаны на купировани сердечной недостаточности, оперативного устранения жизнеугрожающих синдромов, реперфузионной терапии, антикоагуляции нефракционированным гепарином, и все это координируется совместными усилиями междисциплинарной тромбоэмболической бригады (рис. 1) [1–3, 6].

Общее лечение

Несмотря на отсутствие клинических испытаний руководство рекомендует следующий ведение больных [3]:

1. Во-первых, осторожно использовать объемную инфузионную терапию. Действительно, слишком много жидкости может усугубить острую правожелудочковую недостаточность за счет увеличения его перегрузки и ишемии и компрессии левого желудочка при увеличении ПЖ. Более того, сообщалось, что у пациентов со средним и высоким риском было показано, что лечение диуретиками (по

сравнению с расширением объема) в качестве начального лечения может улучшить функцию правого желудочка без увеличения риска неблагоприятных клинических явлений [7]. Рандомизированное многоцентровое исследование (NCT02268903)

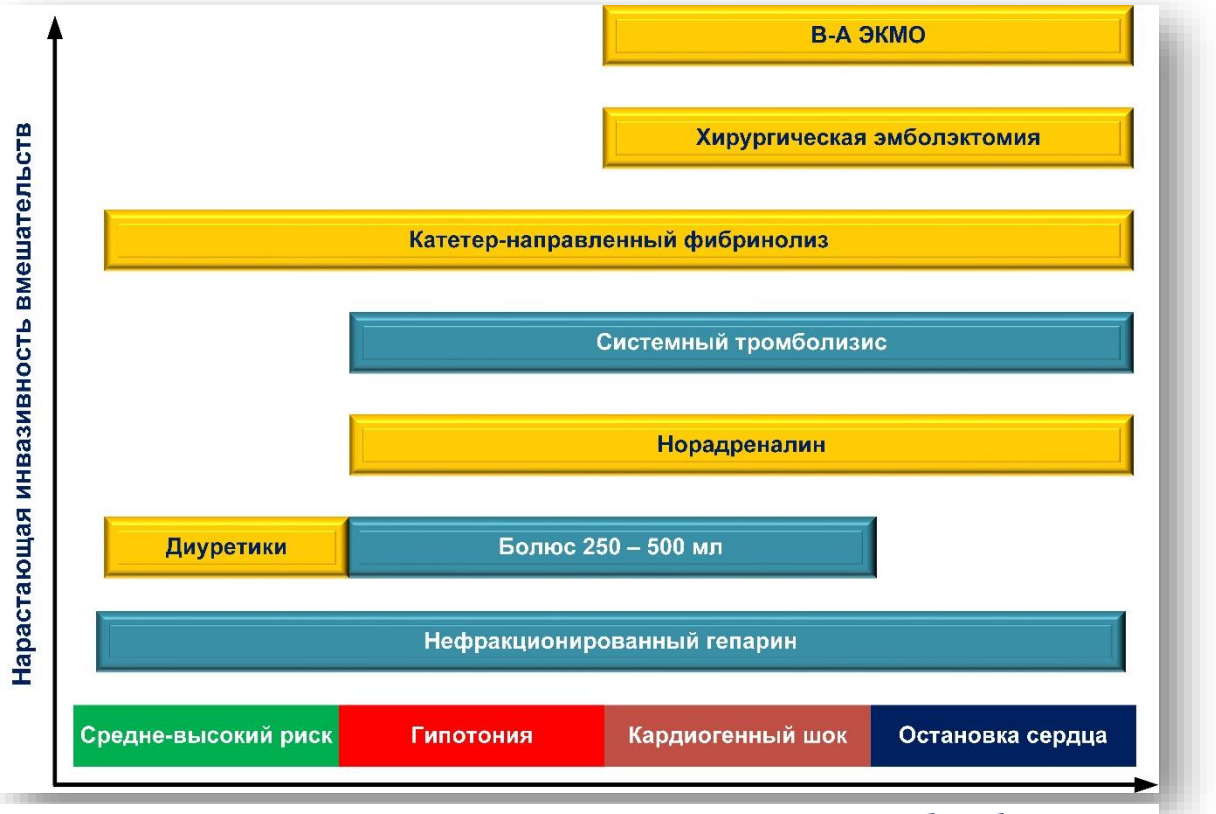

Рисунок 1. Соответствие вариантов лечения с тяжестью тромбоэмболии легочной артерии. Желтые прямоугольники представляют методы лечения, требующие подтверждения в проспективных клинических испытаниях.

Гипотония, определяется как снижение систолического артериального давления <90 мм рт.ст. или падение систолического давления на ≥40 мм рт. ст. в течение> 15 мин

Среди гемодинамически стабильных пациентов следующие три группы парметров позволяют идентифицировать пациентов средне-высокого риска;

1. Количество баллов по упрощенному индексу тяжести тромбоэмболии легочной артерии (sPESI) ≥1, то есть возраст> 80 лет, анамнез онкологического заболевания, сердечной недостаточности или хронического заболевания легких, частота пульса ≥110 ударов в минуту, систолическое артериальное давление <100 мм рт.ст. и / или насыщение кислородом <90% на воздухе
2. Повышенные уровни биомаркеров, отражающие повреждение миокарда, т.е. повышенный мозговой натрийуретический пептид (BNP), N-концевой про-BNP или тропонин
3. Дисфункция правого желудочка, оцененная с помощью эхокардиографии или спиральной компьютерной томографии, в основном смещение левой перегородки, гипокинез RV и повышенное отношение диаметра RV к LV

проводится на пациентах с промежуточной и высокой степенью риска, чтобы оценить клиническую пользу диуретиков.

2. При необходимости использовать инфузию норэпинефрина для улучшения функции правого желудочка, при низком артериальном давлении.

Некоторые пациенты остаются клинически нестабильными, потому что они не поддаются реперфузионной терапии или не улучшаются после этого лечения. В этих ситуациях рефрактерного кардиогенного шока вено-артериальная экстракорпоральная мембрана (В-А ЭКМО) может оптимизировать функцию органа в качестве моста к восстановлению или реканализации легочных сосудов [8–10]. Действительно, несколько небольших исследований сообщают об общей выживаемости до 85% при использовании В-А ЭКМО [8, 9]. В самом последнем исследовании сообщалось, что 90-дневная выживаемость составила 95% у 20 пациентов с ТЭЛА высокого риска, которые получили раннее В-А ЭКМО [9]. Эти пациенты были в критическом состоянии и крайне нестабильны: их среднее значение SOFA составляло 9,0 (6,5–12,5), у 75% была искусственная вентиляция легких, а у 25% была остановка сердца. Следует отметить, что среди 20 пациентов 15 получили реперфузионную терапию. Проспективный анализ необходим для дальнейшего выяснения роли и сроков В-А ЭКМО для тяжелой ТЭЛА.

Реперфузионная терапия имеет решающее значение

При ТЭЛА высокого риска системный тромболизис с использованием обычных доз связан со значительным снижением смертности вследствие (ОШ 0,15, 95% ДИ 0,03–0,78) и значительное снижение общей смертности или эскалации лечения (ОШ 0,18, 95% ДИ 0,04–0,79) [10].

В популяционном исследовании ТЭЛА высокого риска с остановкой сердца тромболизис был связан с увеличением выживаемости (ОШ = 12,5, 95% ДИ 1,8–89,1, Р = 0,01) [11]. Для пациентов с тяжелой формой ТЭЛА и высоким риском кровотечений клиницисты могут рассмотреть возможность использования низкодозоной тромболитической терапии, катетер-направленного тромболизиса или хирургической эмболэктомии, если они имеют доступ к необходимым знаниям и ресурсам [1, 3, 6]. Следует отметить, что в руководствах учитываются как риски, так и ожидаемые преимущества метода лечения в конкретных клинических условиях, когда предлагаются абсолютные или относительные противопоказания к его применению [3, 6]. Катетер-направленный тромболизис вероятно имеет преимущество перед системным тромболизисом за счет минимизации риска кровотечений. Сообщалось о нескольких методах, представляющих многообещающие варианты для удаления тромбов из более крупных артерий (таблица 1). Однако большинство исследований

были наблюдательными и небольшими по размеру. Размер популяции или структура исследований не позволили сделать вывод о смертности.

И, прежде чем рекомендовать использование таких систем, рекомендуется провести дополнительные исследования.

Хирургическая тромбоэмболэктомия из легочной артерии остается вариантом; однако необходимость перевода пациента в операционную и необходимость стернотомии уменьшили использование этой техники. В самых последних наблюдениях пациентов с тяжелой и средне-высокой степенью риска ТЭЛА отмечается выживаемость в стационаре от 67,9% до 91,0%, даже у пациентов с остановкой сердца [12]. У пациентов с промежуточной степенью риска и высокой степенью риска, катетерно-направленная терапия и тромболитическая терапия могут рассматриваться в случае клинического ухудшения [1, 3, 6]

Снижение роли кава-фильтров

В нерандомизированных исследованиях сообщается, что кава-фильтры улучшают выживаемость у пациентов с ТЭЛА и нестабильной гемодинамикой [1–3, 13, 14]. Эти результаты не были подтверждены в самом последнем мета-анализе. Использование кава-фильтров поверх антикоагулянтов не уменьшало ни смертность, связанную с ТЭЛА, ни смертность от всех причин, по сравнению с одной только антикоагуляцией [13]. Таким образом, современные данные не подтверждают использование фильтров кава-фильтров у пациентов с тяжелой формой ТЭЛА, если нет противопоказаний к антикоагуляции [13, 14].

Вызывайте междисциплинарную тромбоэмболическую бригаду в трудных клинических случаях

У пациентов с противопоказаниями к системному тромболизису или с сохраняющимся кардиогенным шоком, несмотря на системный тромболизис, оптимальную терапию первой линии трудно определить из-за отсутствия научных данных конкретных испытаний. Работа с междисциплинарной тромбоэмболической бригадой (объединение опыта интервенционной кардиологии, интервенционной радиологии, кардиохирургии, визуализации сердца и интенсивной терапии) поможет выработать согласованный междисциплинарный подход в таких сложных ситуациях [13, 15]

Таблица 1.

Техника катетер-направленного тромболизиса[7]

Выраженность ТЭЛА	**Метод катетер-направленного тромболизиса**	**Исследования**	**Число пациентов**	**Тип исследования**	**Исходы**
Высокий риск	УЗИ асисстированный катетер-направленный тромболизис	Piazza G et al	31	проспективное	ЭХО-КГ, ангиографическое и гемодинамическое улучшение
		Liang NL et al.	2	ретроспективное	Клинические и гемодинамические исходы или частота осложнений процедуры
	Катетер-направленный тромболизис	Kuo WT et al	28	проспективное	Клинический успех и осложнения
		Bloomer TL et al.	16	регистр	Гемодинамическое улучшение и безопасность
		Liang NL et al.	6	ретроспективное	Клинические и гемодинамические исходы или частота осложнений процедуры
Средне-высокий риск	УЗИ асисстированный катетер-направленный тромболизис	Kucher N et al	59	РКИ	Отношение ПЖ/ЛЖ
		Piazza G et al	119	проспективное	ЭХО-КГ, ангиографическое и гемодинамическое улучшение
		Kuo WT et al	29	проспективное	Клинический успех и осложнения
		Liang NL et al.	34	ретроспективное	Клинические и гемодинамические исходы или частота осложнений процедуры
	Катетер-направленный тромболизис	Kuo WT et al	44	проспективное	Ангиографическое и гемодинамическое улучшение и безопасность
		Bloomer TL et al.	121	регистр	Ангиографическое и гемодинамическое улучшение и безопасность
		Liang NL et al.	21	ретроспективное	Клинические и гемодинамические исходы или частота осложнений процедуры
	Реолитическая тромбэктомия	Bonvini RF et al.	10	проспективное	Клинические и гемодинамические исходы или частота осложнений процедуры

[7] Смотри список литературы к таблице 1.

Список литературы:

1. Meyer G, Vieillard-Baron A, Planquette B (2016) Recent advances in the management of pulmonary embolism: focus on the critically ill patients. Ann Intensive Care 6:19
2. Konstantinides SV, Barco S, Lankeit M, Meyer G (2016) Management of pulmonary embolism: an update. J Am Coll Cardiol 67:976–990
3. Konstantinides SV, Torbicki A, Agnelli G, Danchin N, Fitzmaurice D, Galiè N, Gibbs JS, Huisman MV, Humbert M, Kucher N, Lang I, Lankeit M, Lekakis J, Maack C, Mayer E, Meneveau N, Perrier A, Pruszczyk P, Rasmussen LH, Schindler TH, Svitil P, Noordegraaf AV, Zamorano JL, Zompatori M, Task Force for the Diagnosis and Management of Acute Pulmonary Embolism of the European Society of Cardiology (ESC) (2014) 2014 ESC guidelines on the diagnosis and management of acute pulmonary embolism. Eur Heart J 35:3033–3069
4. Barco S, Konstantinides SV (2017) Risk-adapted management of pulmonary embolism. Thromb Res 151(Suppl 1):S92–S96
5. Aagaard R, Caap P, Hansson NC, Bøtker MT, Granfeldt A, Løf-gren B (2017) Detection of pulmonary embolism during cardiac arrest—ultrasonographic findings should be interpreted with caution. Crit Care Med 45:e695–e702
6. Marshall PS, Tapson V, Jiménez D (2015) Controversies in the manage-ment of life-threatening pulmonary embolism. Semin Respir Crit Care Med 36:835–841
7. Schouver ED, Chiche O, Bouvier P, Doyen D, Cerboni P, Moceri P, Ferrari E (2017) Diuretics versus volume expansion in acute submassive pulmo-nary embolism. Arch Cardiovasc Dis 110:616–625
8. Corsi F, Lebreton G, Bréchot N, Hekimian G, Nieszkowska A, Trouillet JL, Luyt CE, Leprince P, Chastre J, Combes A, Schmidt M (2017) Life-threaten-ing massive pulmonary embolism rescued by venoarterial-extracorporeal membrane oxygenation. Crit Care 21:76
9. Pasrija C, Kronfli A, George P, Raithel M, Boulos F, Herr DL, Gammie JS, Pham SM, Griffith BP, Kon ZN (2018) Utilization of veno-arterial extracor-poreal membrane oxygenation for massive pulmonary embolism. Ann Thorac Surg 105:498–504
10. Marti C, John G, Konstantinides S, Combescure C, Sanchez O, Lankeit M, Meyer G, Perrier A (2014) Systemic thrombolytic therapy for acute pulmonary embolism: a systematic review and meta-analysis. Eur Heart J 36:605–614
11. Bougouin W, Marijon E, Planquette B, Karam N, Dumas F, Celermajer DS, Jost D, Lamhaut L, Beganton F, Cariou A, Meyer G, Jouven X, On behalf from the Sudden Death Expertise Center (2017) Pulmonary embolism related sudden cardiac arrest admitted alive at hospital: management and outcomes. Resuscitation 115:135–140
12. Pasrija C, Kronfli A, Rouse M, Raithel M, Bittle GJ, Pousatis S, Ghoreishi M, Gammie JS, Griffith BP, Sanchez PG, Kon ZN (2018) Outcomes after surgical pulmonary embolectomy for acute submassive and massive pulmonary embolism: a single-center experience. J Thorac Cardiovasc Surg 155(1095–1106):e2

13. Bikdeli B, Chatterjee S, Desai NR, Kirtane AJ, Desai MM, Bracken MB, Spencer FA, Monreal M, Goldhaber SZ, Krumholz HM (2017) Inferior vena cava filters to prevent pulmonary embolism: systematic review and meta-analysis. J Am Coll Cardiol 70:1587–1597
14. Girard P, Meyer G (2017) The vena cava filter mystery and misery. Thromb Res 153:129–131
15. Jaber WA, Fong PP, Weisz G, Lattouf O, Jenkins J, Rosenfield K, Rab T, Ramee S (2016) Acute pulmonary embolism: with an emphasis on an interventional approach. J Am Coll Cardiol 67:991–1002

Список литературы к таблице 1

1. Kucher N, Boekstegers P, Muller OJ, Kupatt C, Beyer-Westendorf J, Heitzer T, Tebbe U, Horstkotte J, Müller R, Blessing E, Greif M, Lange P, Hoffmann RT, Werth S, Barmeyer A, Härtel D, Grünwald H, Empen K, Baumgartner I (2014) Randomized, controlled trial of ultrasound-assisted catheter-directed thrombolysis for acute intermediate-risk pulmonary embolism. Circulation 129:479–86
2. Piazza G, Hohlfelder B, Jaff MR, Ouriel K, Engelhardt TC, Sterling KM, Jones NJ, Gurley JC, Bhatheja R, Kennedy RJ, Goswami N, Natarajan K, Rundback J, Sadiq IR, Liu SK, Bhalla N, Raja ML, Weinstock BS, Cynamon J, Elmasri FF, Garcia MJ, Kumar M, Ayerdi J, Soukas P, Kuo W, Liu PY, Goldhaber SZ; SEATTLE II Investigators (2015) A Проспективное, Single-Arm, Multicenter Trial of Ultrasound-Facilitated, Catheter- Directed, Low-Dose Fibrinolysis for Acute Massive and Submassive Pulmonary Embolism: The SEATTLE II Study. JACC Cardiovasc Interv 8:1382–92
3. Kuo WT, Banerjee A, Kim PS, DeMarco FJ Jr, Levy JR, Facchini FR, Unver K, Bertini MJ, Sista AK, Hall MJ, Rosenberg JK, De Gregorio MA (2015) Pulmonary Embolism Response to Fragmentation, Embolectomy, and Catheter Thrombolysis (PERFECT): Initial Results From a Проспективное Multicenter Registry. Chest 148:667–73
4. Bonvini RF, Roffi M, Bounameaux H, Noble S, Müller H, Keller PF, Jolliet P, Sarasin FP, Rutschmann OT, Bendjelid K, Righini M (2013) AngioJet rheolytic thrombectomy in patients presenting with high-risk pulmonary embolism and cardiogenic shock: a feasibility pilot study. *EuroIntervention*. 8:1419–1427

5. Bloomer TL, El-Hayek GE, McDaniel MC, Sandvall BC,Liberman HA, Devireddy CM, Kumar G, Fong PP, Jaber W (2017) Safety of catheter-directed thrombolysis for massive and submassive pulmonary embolism: Results of a multicenter registry and meta-analysis. Catheter Cardiovasc Interv. 89:754-760.
6. Liang NL, Avgerinos ED, Marone LK, Singh MJ, Makaroun MS, Chaer RA (2016) Comparative Outcomes of Ultrasound-Assisted Thrombolysis and Standard Catheter-Directed Thrombolysis in the Treatment of Acute Pulmonary Embolism. Vasc Endovascular Surg. 50:405-10