Синдром Бругада, индуцированный гипертермией. Клинический случай.

Хабаровск

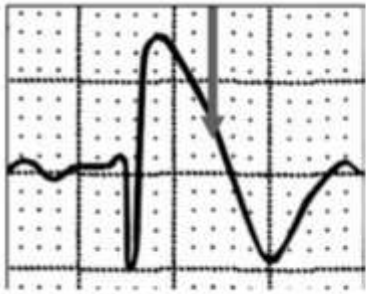

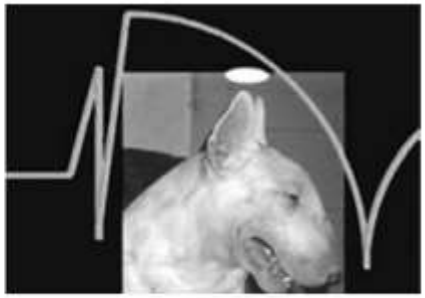

28 января 2016 года

Науменко А.А.

ГБУЗ Сахалинская областная клиническая больница
Региональный сосудистый центр
Отделение анестезиологии и реанимации

Внезапная сердечная смерть (ВСС):
- одна из ведущих причин смертности в развитых странах;
- частота 15–20% от всех ненасильственных случаев смерти.

Основными причинами ВСС у взрослых считается ИБС и ОИМ, однако в последнее время все большую остроту приобретает проблема внезапной смерти при отсутствии явных заболеваний миокарда и сосудов сердца, особенно в молодом возрасте.

***З*аболевания, ассоциированные с высоким риском ВСС в молодом возрасте:**
- синдром внезапной смерти младенцев (sudden infant death syndrome),
- синдром удлиненного интервала Q–T,
- синдром внезапной необъяснимой смерти (sudden unexplained death syndrome),
- аритмогенная дисплазия правого желудочка,
- идиопатическая фибрилляция желудочков,
- **синдром Бругада** (*по мнению многих специалистов, связан с более чем 50% внезапных некоронарогенных смертей в молодом возрасте*).

Синдром Бругада:

- Специфический паттерн ЭКГ, характеризующийся подъемами сегмента ST (с точки J) над изоэлектрической линией в грудных, в том числе и в правых грудных отведениях (V1–V3), которые могут транзиторно исчезать, также в этих отведениях могут регистрироваться инвертированный зубец T, полная или неполная БПНПГ, периодическое удлинение интервала P–R ;

- Синкопальные состояния, иногда судорожный синдром;

-Высокий риск развития жизнеугрожающих желудочковых тахиаритмий во время синкопе (эпизоды полиморфной ЖТ и ФЖ), обычно развивающихся в вечернее или ночное время в период с 18-00 до 06-00 (93.3% всех случаев);

-Высокий риск внезапной сердечной смерти.

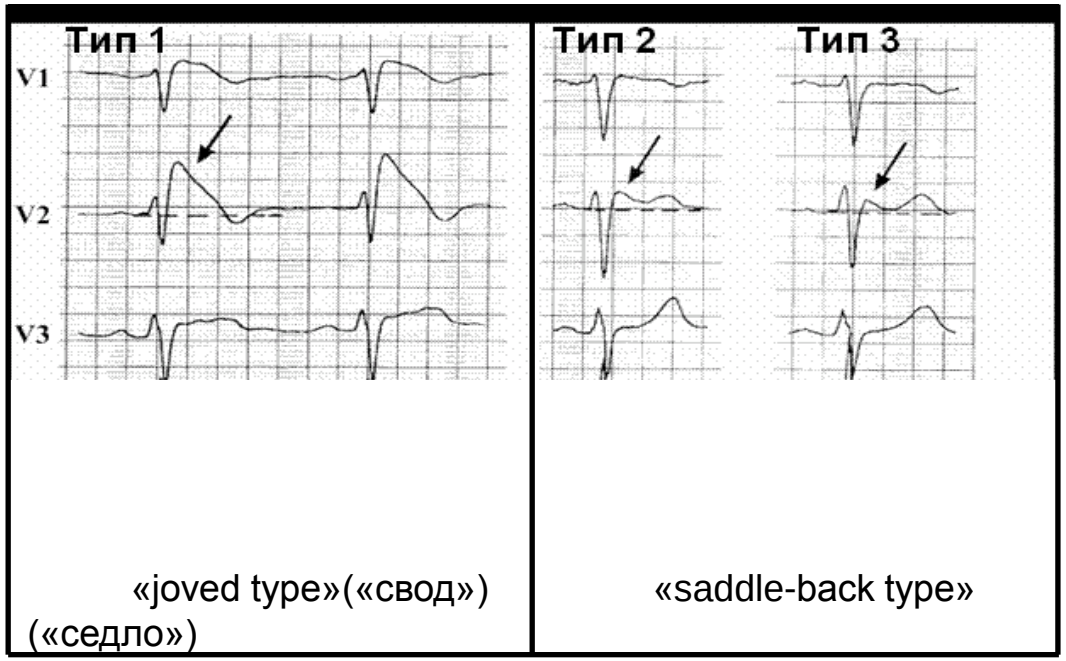

Основной диагностичес-кий критерий - БПНПГ с подъёмом сегмента ST (точки J) в отведениях V1-V3. Может присутствовать инвертированный зубец T.

Подъём *«joved type»* достоверно преобладает при симптомных формах синдрома Бругада, с ЖТ типа *torsades de point* и ФЖ,

Подъем «saddle-back type» чаще встречается при бессимптомных формах синдрома Бругада.

Официальная дата открытия синдрома — 1992 год, когда испанские кардиологи, братья П. и Х. Бругада, впервые описали восемь случаев развития синкопального состояния и внезапной смерти на фоне желудочковых нарушений сердечного ритма, сопровождавшихся специфическим паттерном на ЭКГ.

Синдром Бругада:

- Генетически детерминированное нарушение сердечного ритма, связанное с мутацией гена SCN5A, кодирующей субъединицу альфа-натриевых каналов кардиомиоцитов. Этот ген кодирует структуру белка а-субъединицы натриевых каналов, обеспечивающих натриевый ток потенциала действия

Передается по наследству по аутосомно-доминантному признаку.

- Уменьшение количества или ускоренная инактивация нат-риевых каналов в клетках эпикарда правого желудочка, приводящие к уменьшению плотности потока натрия и преждевременной реполяризации эпикарда.

Эпидемиология:

- Частота встречаемости в западных странах 1–2 случая на 10 000 человек;

- в Юго-Восточной Азии более 5 на 10 000, особенно в Таиланде и на Филиппинах;

  Lai Tai (Таиланд),
  Bangungut (Филиппины),
  Pokkuri (Япония);

- не зарегистрированы случаи у негроидной расы;

- средний возраст больных на момент постановки диагноза 40±22 года;

- мужчины страдают в 8-10 раз чаще, чем женщины.

J. Cardiology 2015 Nov 25. pii: S0914-5087(15)00266-X. doi: 10.1016/j.jjcc.2015.08.009.

Brugada syndrome: More than 20 years of scientific excitement.

Brugada P. Department of Cardiology, Heart Rhythm Management Center, UZ Brussel, Vrije Universiteit Brussel (VUB), Brussels, Belgium.

В 1992 году мы впервые сообщили о восьми пациентах со специфической ЭКГ, у которых не было кардиологических проблем и все они пережили один или несколько эпизодов внезапной смерти, вызванной фибрилляцией желудочков.

Спустя 6 лет мы показали, что это заболевание, известное в наше время как синдром Brugada, было вызвано мутациями в гене SCN5A, который кодирует кардиальные натриевые каналы. К настоящему времени определено более 17-ти таких мутантных генов. Эти данные показывают, что синдром Brugada - генетически гетерогенная патология, подобно синдрому удлиненного QT.

Основным диагностическим критерием клинической диагностики при синдроме Brugada по-прежнему остается патологическая ЭКГ. Однако, с самого начала было очевидно, что ***ЭКГ при синдроме Brugada вариабельна и чувствительна к изменениям вегетативной нервной системы, лекарственным препаратам, физической нагрузке, эмоциям и другим внешним воздействиям, таким как прием пищи, лихорадка, и даже положение тела.***

После интенсивной терапии у всех пациентов регистрируется абсолютно нормальная ЭКГ, что представляет основную диагностическую проблему.

За эти больше чем 20 лет были преодолены большие проблемы, но некоторые остаются, главным образом - подход к бессимптомному течению синдрома Brugada.

У 30-50% людей, которые внезапно умирают из-за зарегистрированного или подозреваемого синдрома Brugada, внезапная смерть - первое проявление заболевания.

NCBI Resources How To

PubMed.gov
US National Library of Medicine
National Institutes of Health

PubMed | brugada syndrome

Create RSS Create alert Advanced

Article types
Clinical Trial
Review
Customize ...

Text availability
Abstract
Free full text
Full text

PubMed Commons
Reader comments
Trending articles

Publication dates
5 years
10 years
Custom range...

Summary 20 per page Sort by Most Recent

Search results

Items: 1 to 20 of 2715

<< First < Prev Pa

1. Erratum: **Brugada syndrome** and its relevance in the perioperative peri
[No authors listed]
Ann Card Anaesth. 2016 Jan-Mar;19(1):205. doi: 10.4103/0971-9784.173050.
PMID: 26750704
Similar articles

2. Patient Outcomes From a Specialized Inherited Arrhythmia Clinic.
Adler A, Sadek MM, Chan AY, Dell E, Rutberg J, Davis D, Green MS, Spe
Circ Arrhythm Electrophysiol. 2016 Jan;9(1). pii: e003440. doi: 10.1161/CIRCEP.115.

HRS/EHRA/APHRS Expert Consensus Statement on the Diagnosis and Management of Patients with Inherited Primary Arrhythmia Syndrome. 2013

Диагностика:

1. Синдром Бругада диагностируется у пациентов с элевацией сегмента ST типа 1 *(«joved type»)* ≥2 мм более чем в одном грудном отведении, включая правые грудные отведения, возникающей либо спонтанно либо после провокационного лекарственного теста путем внутривенного введения антиаритмических препаратов Класса I (**аймалин** 1 мг/кг, **флекаинид (тамбокор)** 2 мг\кг, **новокаинамид** 10 мг\кг);

HRS/EHRA/APHRS Expert Consensus Statement on the Diagnosis and Management of Patients with Inherited Primary Arrhythmia Syndrome. 2013

Диагностика:

2. Синдром Бругада диагностируется у пациентов с элевацией сегмента ST типа 2 или типа 3 (*«saddle-back type»*), более чем в одном грудном отведении, включая правые грудные отведения, когда провокационный лекарственный тест путем внутривенного введения антиаритмических препаратов Класса I индуцирует развитие элевации сегмента ST типа 1 *(«joved type»*).

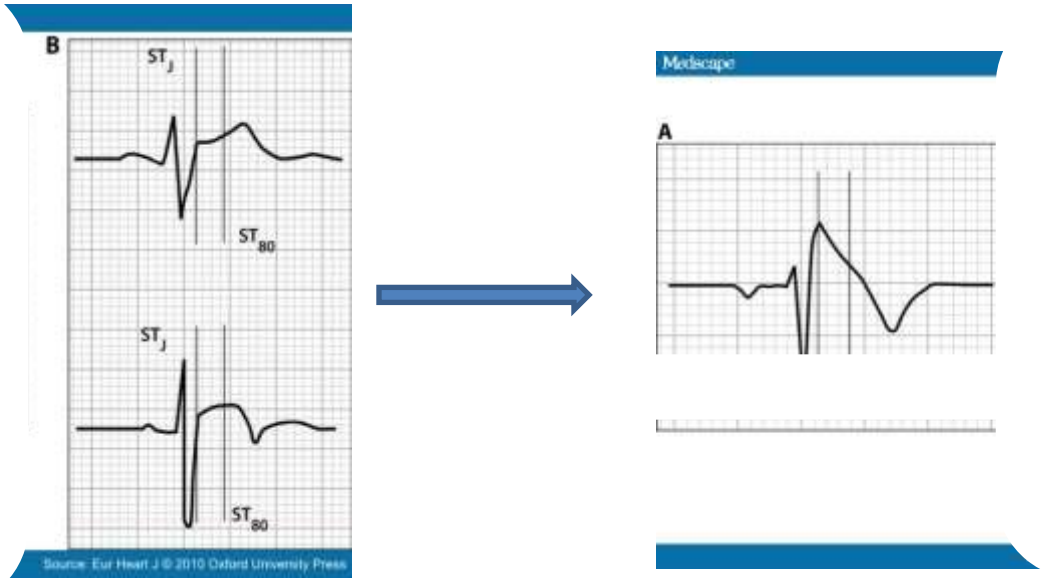

HRS/EHRA/APHRS **Expert Consensus Statement on the Diagnosis and Management of Patients with Inherited Primary Arrhythmia Syndrome. 2013**

Лечение:

Изменение образа жизни для всех пациентов с диагнозом синдрома Бругада (Class I):

a) отказ от приема препаратов, которые могут спровоцировать или увеличить элевацию сегмента ST в грудных отведениях (***Brugadadrugs.org***);

b) Предотвращение чрезмерного потребления алкоголя;

c) Срочная коррекция возникающей гипертермии с использованием жаропонижающих препаратов.

HRS/EHRA/APHRS Expert Consensus Statement on the Diagnosis and Management of Patients with Inherited Primary Arrhythmia Syndrome. 2013

Лечение:

Имплантация кардиовертора-дефибриллятора :

1. Рекомендована пациентам с диагнозом синдрома Бругада**,** которые пережили остановку сердца и/или имеют задокументированные эпизоды спонтанно возникающей ЖТ с или без развития синкопе **(Class I)**;

2. Может быть полезна пациентам с диагнозом синдрома Бругада с элевацией сегмента ST типа 1 *(«joved type»*), имеющих в анамнезе приступы синкопе, наиболее вероятной причиной развития которых послужили желудочковые нарушения сердечного ритма **(Class IIA)**;

3. Может быть рассмотрена у пациентов с диагнозом синдрома Бругада у которых во время программируемой электрической стимуляции развивается ФЖ (индуцибельные пациенты) **(Class IIB)**;

4. Не показана при асимптомном течении синдрома Бругада **(Class III)**.

HRS/EHRA/APHRS Expert Consensus Statement on the Diagnosis and Management of Patients with Inherited Primary Arrhythmia Syndrome. 2013

Лечение:

Медикаментозное лечение :

1. ***Хинидин*** может быть полезен у пациентов с диагнозом синдрома Бругада:
   - при развитии более чем двух эпизодов пароксизма ЖТ/ФЖ в течение 24-х часов;
   -имеющим противопоказания для имплантации кардиовертора-дефибриллятора и/или имеется отказ пациента от имплантации;
   -при наличии сопутствующей суправентрикулярной аритмии, которая требует медикаментозного лечения **(Class IIA)**;

2. ***Изопротеренол*** может быть полезен для подавления пароксизмов аритмии у пациентов с диагнозом синдрома Бругада **(Class IIA)**;

3. ***Хинидин*** может быть рассмотрен у пациентов с диагнозом синдрома Бругада при асимптомном течении со спонтанно возникающей элевацией сегмента ST типа 1 *(«joved type»)* **(Class IIB)**.

HRS/EHRA/APHRS Expert Consensus Statement on the Diagnosis and Management of Patients with Inherited Primary Arrhythmia Syndrome. 2013

Лечение:

Катетерная радиочастотная абляция :

Может быть рассмотрена у пациентов с диагнозом синдрома Бругада при наличии в анамнезе эпизодов пароксизма желудочковой аритмии или при повторяющихся несанкционированных разрядах кардиовертора-дефибриллятора **(Class IIB)**.

HRS/EHRA/APHRS **Expert Consensus Statement on the Diagnosis and Management of Patients with Inherited Primary Arrhythmia Syndrome. 2013**

Ann Intern Med. 2008;149(3):216-218. doi:10.7326/0003-4819-149-3-200808050-00020

Fever Increases the Risk for Cardiac Arrest in the Brugada Syndrome

Ahmad S. Amin, MD; Paola G. Meregalli, MD; Abdennasser Bardai, MD; Arthur A.M. Wilde, MD, PhD; and Hanno L. Tan, MD, PhD

Fever was the precipitating factor of arrhythmias in 18% of patients presenting with cardiac arrest in a large series of patients with symptomatic Brugada syndrome.

Heart Rhythm.2013 Sep;10(9):1375-82. doi: 10.1016/j.hrthm.2013.07.030. Epub 2013 Jul 19.

Fever-induced Brugada pattern: how common is it and what does it mean?

Adler A, Topaz G, Heller K, Zeltser D, Ohayon T, Rozovski U, Halkin A, Rosso R, Ben-Shachar S, Antzelevitch C, Viskin S.

*ECGs of 402 patients with fever and 909 without were evaluated. Type I Brugada pattern was 20 times more common in the febrile group than in the afebrile group (**2% vs 0.1%, respectively, P = .0001**).*

Ann. Noninvasive Electrocardiol. 2015 Jul 14. doi: 10.1111/anec.12288.

Fever-Induced Brugada Syndrome Is More Common Than Previously Suspected: A Cross-Sectional Study from an Endemic Area.

Rattanawong P, Vutthikraivit W, Charoensri A, Jongraksak T, Prombandankul A, Kanjanahattakij N, Rungaramsin S, Wisaratapong T, Ngarmukos T

*A total of 401 patients, 152 febrile, and 249 nonfebrile, were evaluated. The study demonstrated higher prevalence of BrS in febrile group compared to nonfebrile group (**4.0% vs 0.8%, respectively, P = 0.037**).*

Клинический случай



Клинический случай:

Больной Б., 38 лет, без указаний на сердечно - сосудистую патологию в анамнезе.

Поступил в РСЦ в 04-12 09.11.15.

Жалобы при поступлении: на давящие боли за грудиной, выраженную слабость.

Anamnesis morbi: накануне вечером слабость, недомогание, повышение температуры до 38.5С. Прием парацетамола. В 02-45 проснулся в связи с появлением интенсивных болей давящего характера за грудиной. В дальнейшем, со слов жены, потеря сознания, посинел. Жена начала непрямой массаж сердца. Через 2-3 минуты пришел в сознание.
Прибытие СМП в 03-10. АД 80-90 мм рт ст, ЧСС 78 в минуту.

Клинический случай:

ЭКГ от 04.11.15 по СМП в 03-11

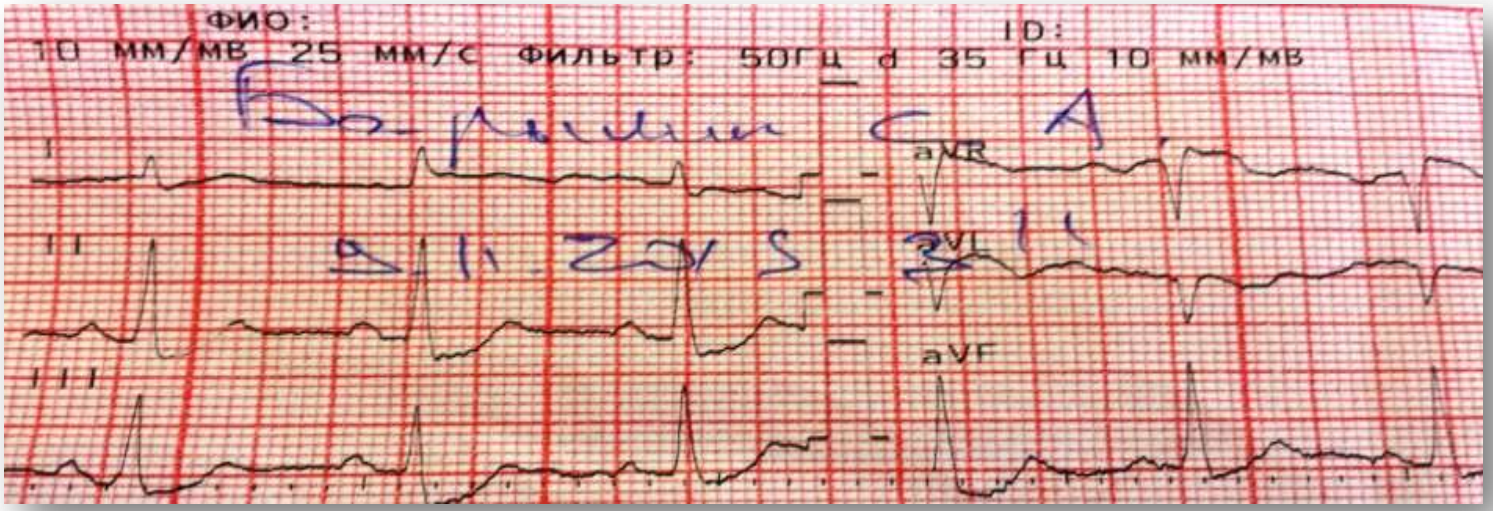

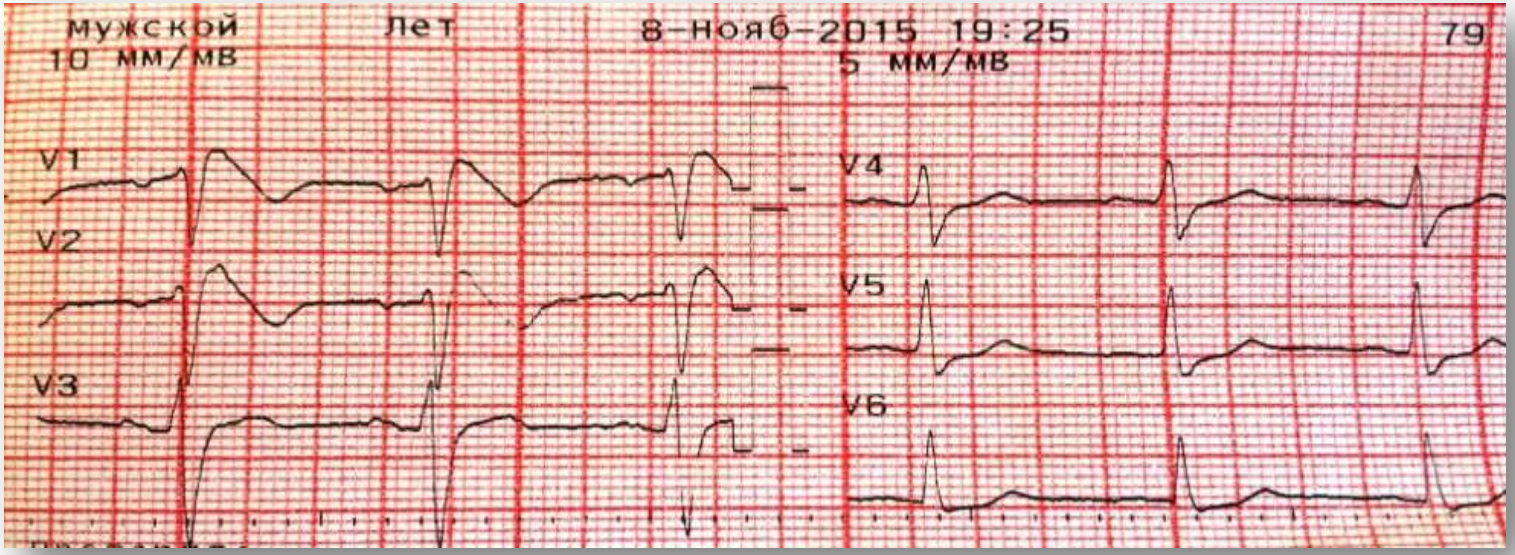

Клинический случай:

Дан аспирин, плавикс. В/венно введен морфин. Болевой синдром полностью не купировался, рецидивировал при транспортировке.

Доставлен в РСЦ в 04-12 09.11.15 года.

Состояние при поступлении тяжелое. В сознании, ориентирован. Вялый, бледный. АД 90/60 мм рт ст. ЧСС 80 в минуту, ритмичен. Печень по краю реберной дуги. Периферических отеков нет. Температура 37.3С.

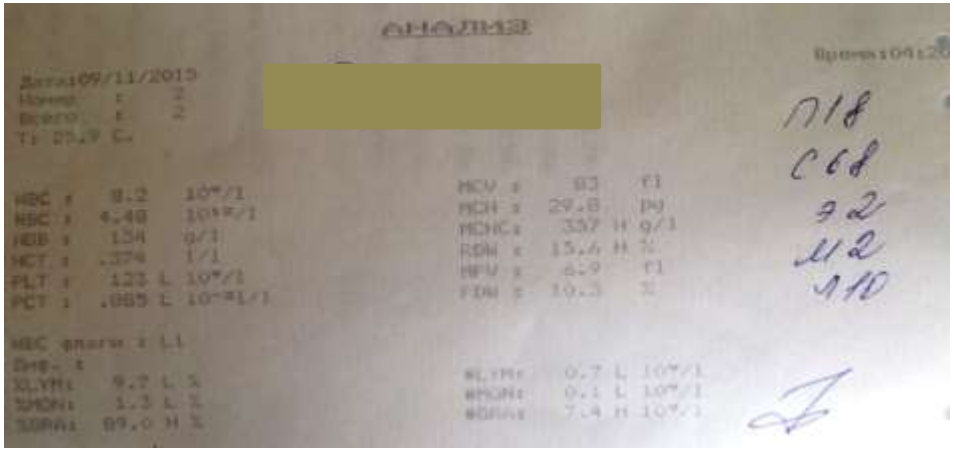

Маркеры ОИМ:

КФК, КФК-МВ – норма, миоглобин, Т-тропонин – отрицательные.

Клинический случай:

ЭКГ от 04.11.15 в приемном отделении РСЦ в 04-23

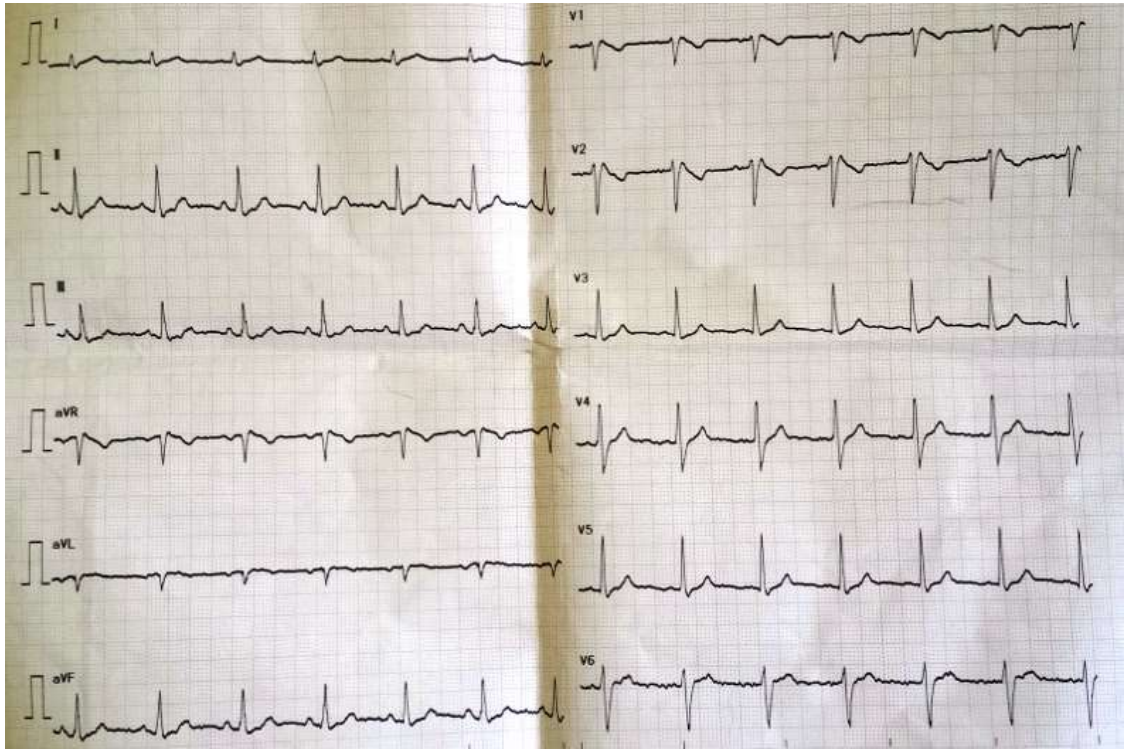

Диагноз при поступлении:
ОКС без подъема ST. Killip 4.

Выставлены показания для проведения экстренной коронароангиографии.

Клинический случай:

ОРХМДиЛ

ата: 09.11.2015 г. Время: 04:35-04:42 ч.

ФИО: № ИБ: 2987 Отделение: КО 2БРИТ.

Операция **Коронарография.**

Под м.а р-ром Новокаина 0,5%-5.0 правым феморальным доступом по Сельдингеру катетеризирована ОБА. Коронарными катетерами JL4 5F катетеризированы левая и JR4 5F правая коронарные артерии. Выполнена коронарография.

Определяется:

Ствол ЛКА – проходим, без окклюзионно-стенотических изменений.

ПМЖВ – проходим, без окклюзионно-стенотических изменений.

ДВ - проходим, без окклюзионно-стенотических изменений.

ОВ – проходим, без окклюзионно-стенотических изменений.

ВТК - проходим, без окклюзионно-стенотических изменений.

ПКА – проходим, без окклюзионно-стенотических изменений.

Сбалансированный тип коронарного кровообращения.

Инструменты и интродьюсер удалены.

Гемостаз. Ас. давящая повязка.

За время операции введено : ультрависта 50 мл

Время R-скопии 02:36 мин. Доза лучевой нагрузки = 688 м Гр

Заключение: Патологии не выявлено.

Клинический случай:

В 04-50 09.11.15 года госпитализирован в блок интенсивной терапии неотложной кардиологии. АД 110/70 мм рт ст. ЧСС 78, пульс ритмичный.

В 09-00 09.11.15 года переведен в палату отделения неотложной кардиологии. Ангинозных болей нет. АД 110/70 мм рт ст, ЧСС 64 в минуту, ритм синусовый. Диагноз ОКС снят. Назначен план обследования: УЗИ сердца, сосудов шеи. КТ головного мозга, холтеровское мониторирование.

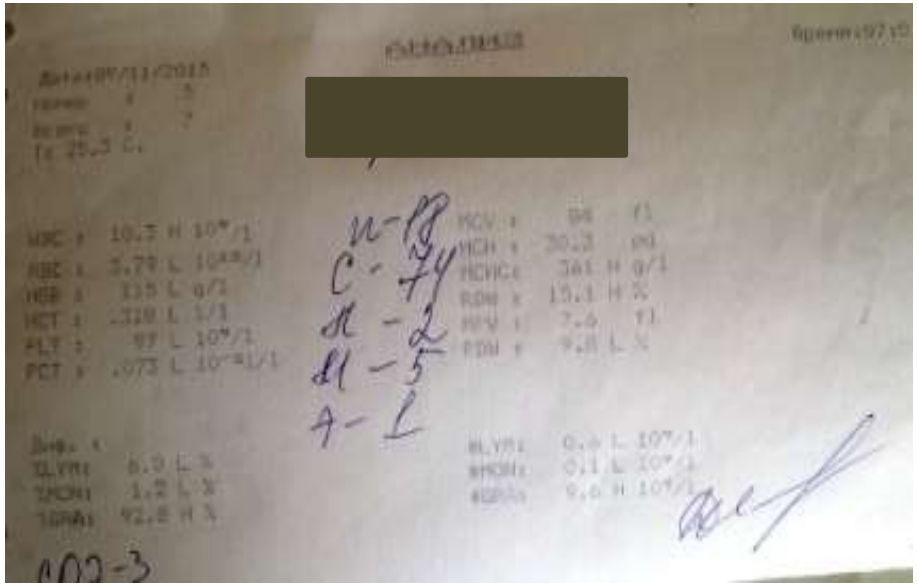

Маркеры ОИМ: КФК, КФК-МВ – норма, миоглобин, Т-тропонин – отрицательные.

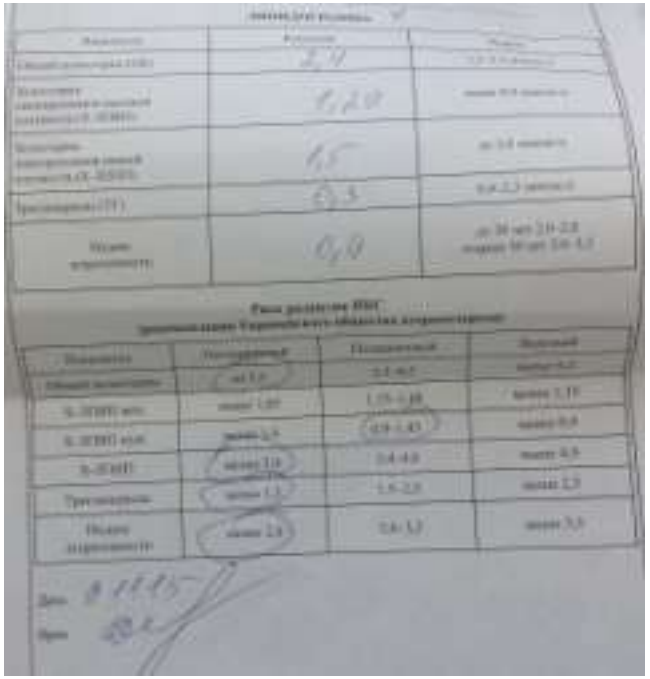

Клинический случай:

ЭКГ от 04.11.15 при переводе из блока интенсивной терапии в 08-16

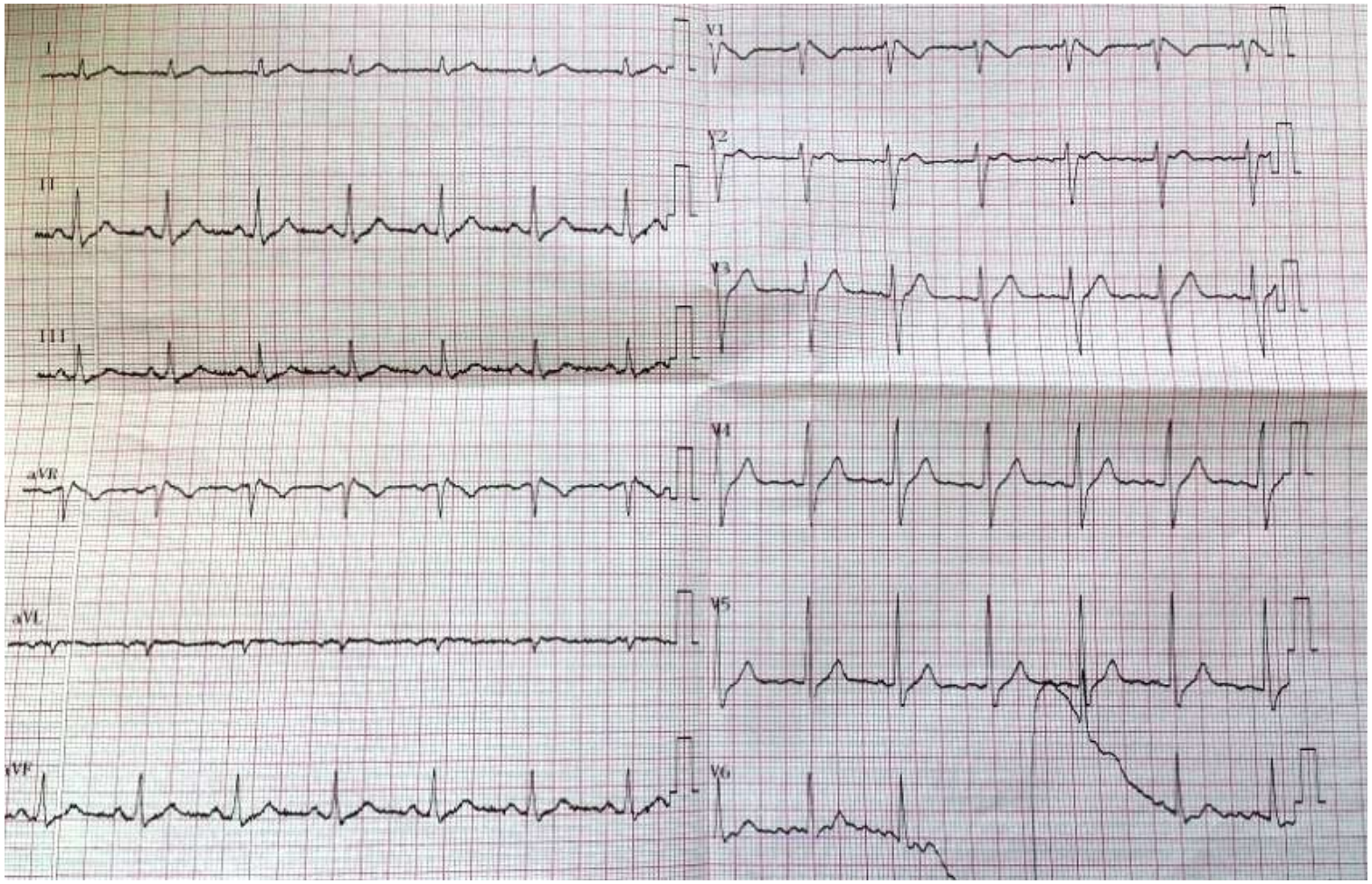

Клинический случай:

В 15-15 09.11.15 года - судорожный синдром с кратковременной потерей сознания, непроизвольное мочеиспускание, пациент посинел. Спонтанное восстановление сознания через 1-2 минуты. АД 110/70 мм рт ст, ЧСС 64, ритм правильный. В сопровождении реаниматолога направлен на обследование: КТ головного мозга, УЗИ сердца с последующим переводом в реанимационное отделение.

Протокол КТ исследования.

При контрольном исследовании головного мозга по стандартной методике объёмных образований и очагов с изменённой плотностью не выявлено.
Смещения срединных структур нет.
Желудочковая система: нерезко сужены передние рога за счёт минимального отёка вещества мозга, не деформирована, без признаков дислокации.
Субарахноидальные пространства и борозды мозга без особенностей.
Цистерны основания головного мозга не изменены.
Турецкое седло правильной формы, обычных размеров, костная структура его не изменена. Гипофиз не увеличен в размерах, воронка по средней линии.
Внутренние слуховые проходы не расширены, симметричны.
Кости свода и основания черепа не изменены.

ЗАКЛЮЧЕНИЕ: Минимальные проявления отёка мозга. Динамики от 09-11-15 года нет, ишемические изменения вещества мозга не выявлены.

Дата 10-11-15 год Врач: Лазарихина Л.В.

Клинический случай:

В 15-45 09.11.15 года - остановка сердечной деятельности при транспортировке в отделение реанимации. Со слов реаниматолога – ФЖ (по монитору).

Реанимационные мероприятия с переводом на ИВЛ (4 разряда дефибриллятора). Период неэффективного кровообращения в течение 20-ти минут с восстановлением сердечной деятельности. АД 70/55 мм рт ст, ЧСС 130 в минуту.

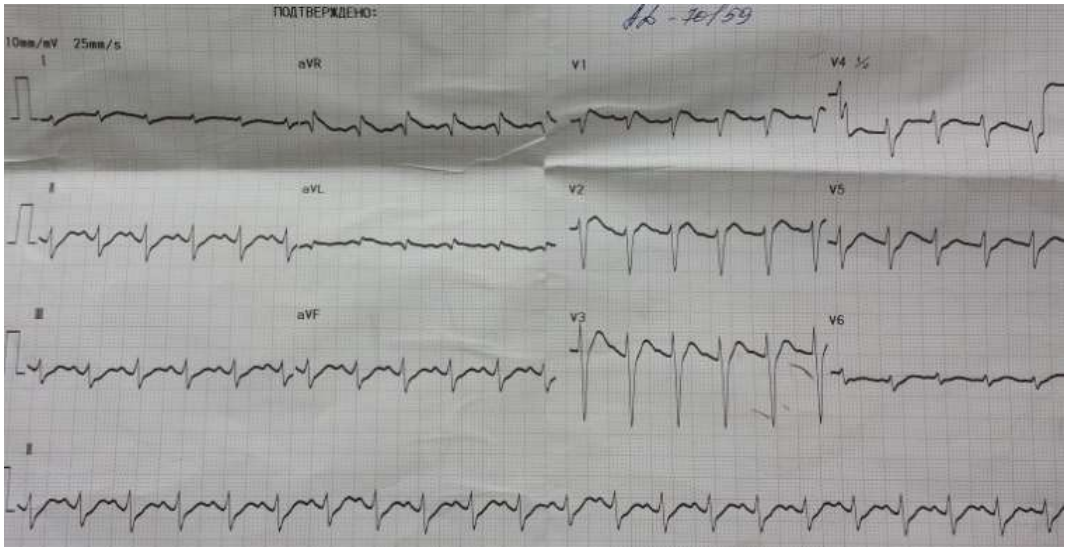

ЭКГ после восстановления сердечной деятельности в 17-45 09.11.15 года.

Клинический случай:

В 20-20 09.11.15 года - повторная остановка сердечной деятельности, спровоцированная коротким пароксизмом ЖТ с переходом в брадиасистолию.
Реанимационные мероприятия в течение 17-ти минут с восстановлением сердечной деятельности.
В связи с гипотонией – кардиотоники до 10 мкг/кг/мин с последующим подключением вазопрессоров до 2 мкг/кг/мин. Начата управляемая наружная гипотермия с целевой температурой в ротоглотке 35С.

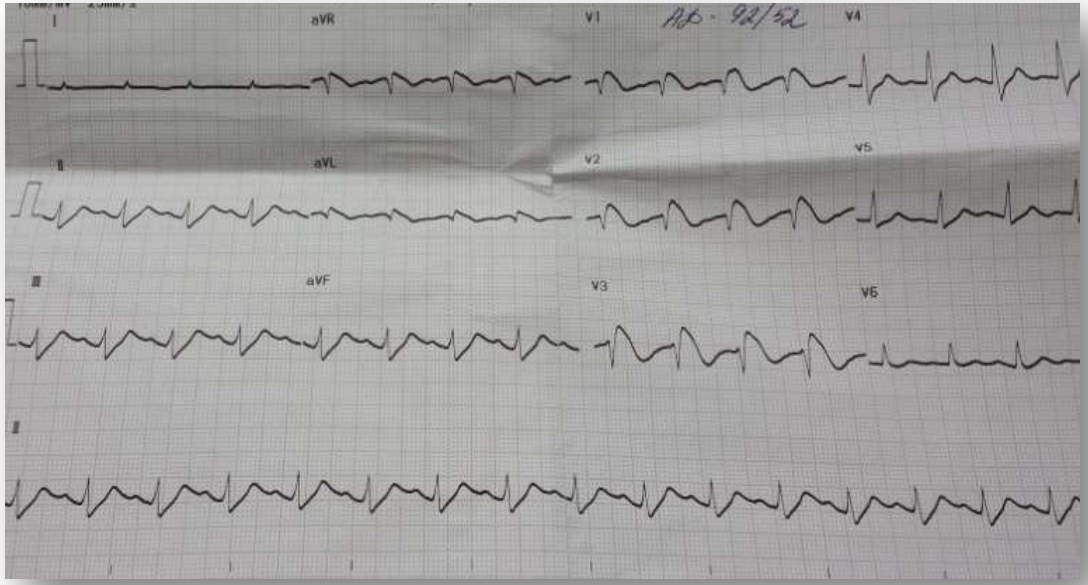

ЭКГ после повторной остановки сердца в 22-15 09.11.15 года.

Клинический случай:

10.11.15 повторная КТ головного мозга.

Протокол КТ исследования.

При контрольном исследовании головного мозга по стандартной методике объёмных образований и очагов с изменённой плотностью не выявлено.
Смещения срединных структур нет.
Желудочковая система: нерезко сужены передние рога за счёт минимального отёка вещества мозга, не деформирована, без признаков дислокации.
Субарахноидальные пространства и борозды мозга без особенностей.
Цистерны основания головного мозга не изменены.
Турецкое седло правильной формы, обычных размеров, костная структура его не изменена. Гипофиз не увеличен в размерах, воронка по средней линии.
Внутренние слуховые проходы не расширены, симметричны.
Кости свода и основания черепа не изменены.

ЗАКЛЮЧЕНИЕ: Минимальные проявления отёка мозга. Динамики от 09-11-15 года нет, ишемические изменения вещества мозга не выявлены.

Дата 10-11-15 год Врач: Лазарихина Л.В.

Клинический случай:

10.11.15 УЗИ сердца

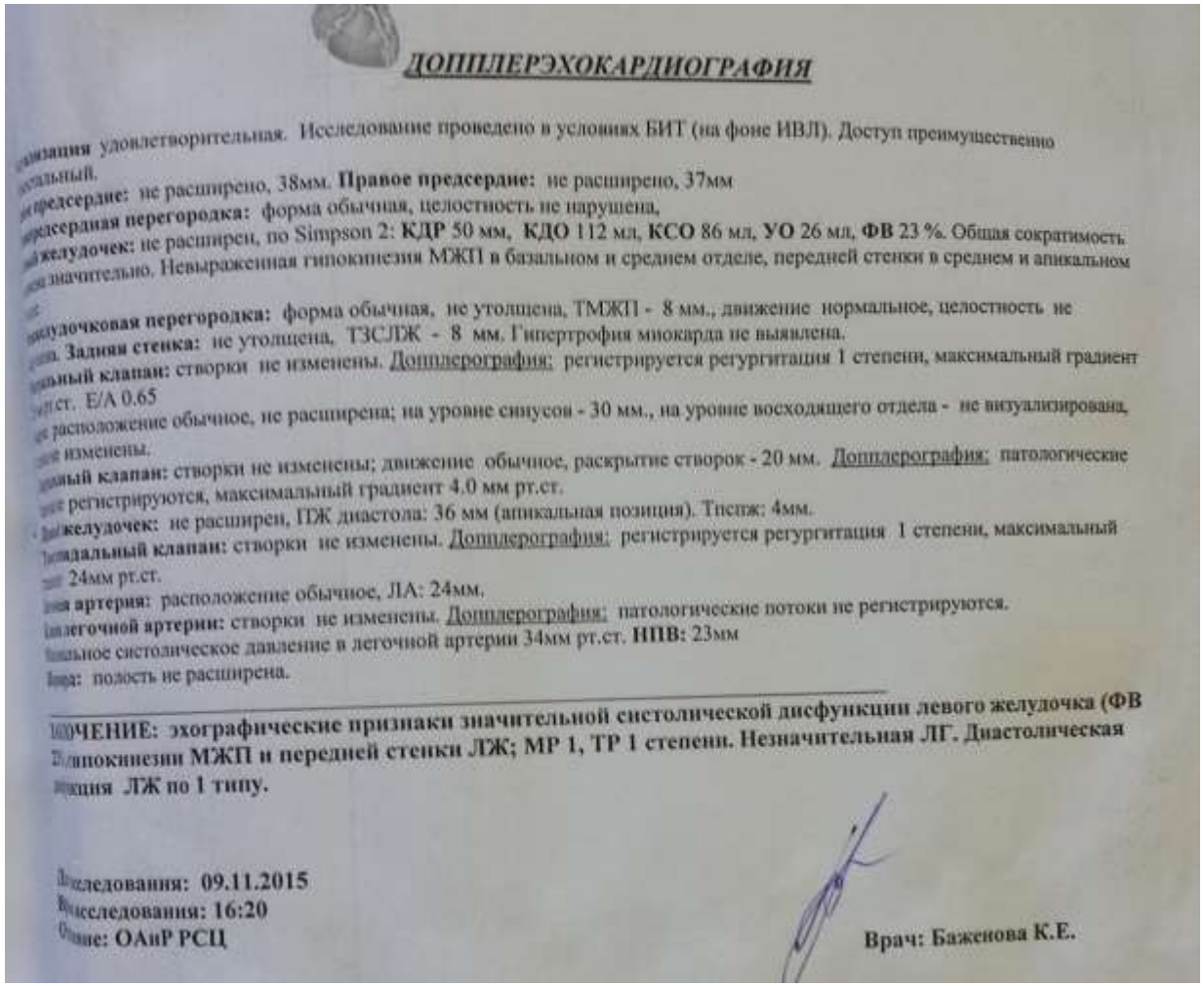

ДОППЛЕРЭХОКАРДИОГРАФИЯ

зация удовлетворительная. Исследование проведено в условиях БИТ (на фоне ИВЛ). Доступ преимущественно
льный.
предсердие: не расширено, 38мм. **Правое предсердие:** не расширено, 37мм
предсердная перегородка: форма обычная, целостность не нарушена,
желудочек: не расширен, по Simpson 2: **КДР** 50 мм, **КДО** 112 мл, **КСО** 86 мл, **УО** 26 мл, **ФВ** 23 %. Общая сократимость
значительно. Невыраженная гипокинезия МЖП в базальном и среднем отделе, передней стенки в среднем и апикальном

лудочковая перегородка: форма обычная, не утолщена, ТМЖП - 8 мм., движение нормальное, целостность не
Задняя стенка: не утолщена, ТЗСЛЖ - 8 мм. Гипертрофия миокарда не выявлена.
льный клапан: створки не изменены. Допплерография: регистрируется регургитация 1 степени, максимальный градиент
ст. Е/А 0.65
расположение обычное, не расширена; на уровне синусов - 30 мм., на уровне восходящего отдела - не визуализирована,
изменены.
ный клапан: створки не изменены; движение обычное, раскрытие створок - 20 мм. Допплерография: патологические
регистрируются, максимальный градиент 4.0 мм рт.ст.
желудочек: не расширен, ПЖ диастола: 36 мм (апикальная позиция). Тпсдж: 4мм.
дальный клапан: створки не изменены. Допплерография: регистрируется регургитация 1 степени, максимальный
24мм рт.ст.
артерия: расположение обычное, ЛА: 24мм.
легочной артерии: створки не изменены. Допплерография: патологические потоки не регистрируются.
ное систолическое давление в легочной артерии 34мм рт.ст. **НПВ:** 23мм
: полость не расширена.

ЧЕНИЕ: эхографические признаки значительной систолической дисфункции левого желудочка (ФВ
инокинезии МЖП и передней стенки ЛЖ; МР 1, ТР 1 степени. Незначительная ЛГ. Диастолическая
ция ЛЖ по 1 типу.

ледования: 09.11.2015
сследования: 16:20
ние: ОАиР РСЦ

Врач: Баженова К.Е.

Клинический случай:

10.11.15 КТ органов грудной клетки + КТА легочных сосудов

Протокол КТ исследования.

При исследовании органов грудной полости по стандартной методике объёмных образований не определяется. В средней доле правого легкого определяется кальцинат 7мм в диаметре, в верхней доле правого лёгкого участок перибронхиального уплотнения легочной ткани до 1,1см в диаметре.
В субплевральных задних отделах обоих лёгких гиповентиляция. Утолщен междольковый интерстиций в нижних задних и в/отделах обоих лёгких, как минимальное проявление застоя.
Контуры крупных бронхов ровные, четкие. Просвет трахеи и крупных бронхов сохранен.
Средостение структурно, не смещено. Внутригрудные лимфатические узлы не увеличены, с чёткими контурами.
Легочные артерии: ствол = 30мм, правая легочная артерия = 24мм, левая лёгочная артерия = 22мм.
Аорта и крупные артерии не изменены. Сердце не увеличено в размерах, в полости перикарда жидкости не определяется.
Диафрагма расположена обычно. Жидкость в левой плевральной полости не выявлена, справа в заднебазальных отделах скоплении гиподенсивной жидкости до 1см толщиной.
Грудная клетка имеет правильную форму. В костях без деструктивных изменений.
При КТангиографии лёгочных артерий: стволы лёгочных артерий проходимы, хорошо контрастированы, сегментарные ветви не изменены, дефектов наполнения, участков сужения не выявлено.
В субсегментарных и ветвях мелкого порядка заполнение контрастным веществом достаточное.

ЗАКЛЮЧЕНИЕ: Минимальные проявления застоя в лёгких.
Правосторонний минимальный гидроторакс. Перибронхиальный инфильтрат в/доли правого лёгкого до 1,1см в диаметре. Данные за ТЭЛА не выявлены.

Дата 10-11-15год Врач: Лазарихина Л.В.

Клинический случай:

-Молодой мужчина;

-Дебют заболевания с повышения температуры и развития синкопе;

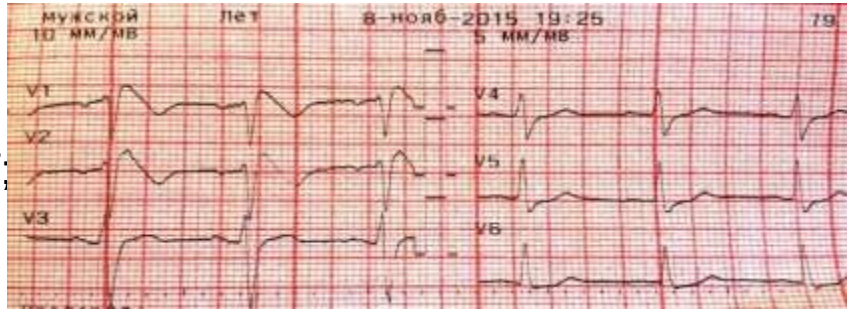

-Специфические изменения на ЭКГ;

-Отсутствие патологии со стороны сердца;

-внезапная сердечная смерть, вероятно связанная с развитием желудочковых нарушений сердечного ритма.

Диагноз: синдром Бругада, индуцированный гипертермией. Пароксизмы ЖТ, ФЖ. Внезапная сердечная смерть. Реанимационные мероприятия от 09.11.15. Постреанимационная болезнь.

Клинический случай:

11.11.15 повторное УЗИ сердца

Ао(в синус.) = 3,0 (см) ЧСС = 67(уд/мин) ПП =3,7*4,2 (см)

ЛП = 4,0 (см) КДР =5,2 (см) КДО =129 (мл)
ПЖ = 3,5 (см) КСР = 3,9(см) КСО = 65 (мл)
МЖП =0,9 (см) УО = 63 (мл) ФВ = 49 (%)
ЗСЛЖ= 0,9 (см) ЛА = 2,5 (см) ФУ = 25 (%)
МОК= 4,2(л)

Аорта не расширена.

Аортальный клапан трехстворчатый. Расхождение створок АК =1,9 см, достаточное. Кровоток на аорте со скоростью 1,20 м/сек, Δ Р= 5,8 мм.рт.ст. , не ускорен.

Насосная функция левого желудочка снижена.

Общая сократительная способность снижена.

Стенки левого желудочка не утолщены.

Диастолическая функция левого желудочка не нарушена. Е= 0,66, А= 0,36. Е/А= 1,81.

Камеры сердца не увеличены.

Гипокинез МЖП.

Митральная регургитация Iст, скоростью потока, площадью потока 4,0 см2,V=3,1 м/с, Δ Р 37,7 мм.рт.ст. Расхождение створок МК = 2,4 см, достаточное.

Створки ТК тонкие. Регургитация на ТК I ст ,площадью потока 6,0 $см^2$,V=2,6 м/с, Δ Р 26,0 мм.рт.ст. РСДЛА = 36 мм.рт. ст. Умеренная легочная гипертензия.

Легочная артерия не расширена. Пульмональная регургитация I ст в пределах физиологической. Кровоток со скоростью V=0,77 м/с, Δ Р 2,4 мм.рт.ст

Просвет НПВ 2,5 см не расширен. Коллабирование на вдохе не достаточное.

Пространство перикарда не расширено.

По ЭХОКС: Насосная функция левого желудочка снижена. Общая сократительная способность снижена. Диастолическая функция левого желудочка не нарушена. Камеры сердца не увеличены. Стенки левого желудочка не утолщены.Гипокинез МЖП. Митральная регургитация 1 ст. Трикуспидальная регургитация 1 ст. Пульмональная регургитация 1 ст. Пространство перикарда не расширено. Умеренная легочная гипертензия.

12.11.15 врач / Мидонова НВ/

Клинический случай:

12.11.15 холтеровское мониторирование

ГБУЗ "Сахалинская областная больница"
Отделение лучевой диагностики
Суточное холтероское мониторирование ЭКГ
Заключение

Ф.И.О [redacted]
Иссле[redacted] проводилось в условиях реанимации , пациент на ИВЛ.

Общее время исследования 19:57 ,всего проанализировано 62364 сокращения. Всё время исследования регистрировался синусовый ритм с колебаниями ЧСС максимально – **115** уд. в мин. в 06:37 (род занятий не известен), минимально с ЧСС – 34 уд. в мин. в 05:58

Среднедневная ЧСС - **70** уд. в мин. Средненочная ЧСС – **49** уд. в мин. (достаточное ночное снижение ЧСС) Среднесуточная ЧСС – **66** уд. в мин. Циркадный индекс – 1, 43 У.Е. (N=1,32±0,06 У.Е.) Усиленный циркадный профиль ритма.

Нарушения ритма: редкая желудочковая эктопия – всего 3, из них 1 эпизод парной. Редкая суправентрикулярная эктопия – всего 50 одиночных СВЭх.

Нарушения проводимости: не выявлено.

Профиль ST: значимого смещения сегмента ST не выявлено.

Дата исследования: 13.11.15 г. Врач /Чирикова И.А./

Клинический случай:

В дальнейшем – лечение постреанимационной болезни.

Гипотермия прекращена через 48 часов. За последующий период наблюдения эпизодов гипертермии отмечено не было.

На 3-е сутки пациент в сознании, на фоне неглубокой седации выполняет простые инструкции.

Уменьшение кардиотонической и вазопрессорной поддержки с полной отменой на 10-е сутки.

Отлучение от ИВЛ через вспомогательные режимы вентиляции с переводом на спонтанное дыхание через трахеостому на 10-е сутки. Деканюлирован на 14-е сутки.

Антиаритмическая терапия (кордарон)

Клинический случай:

Выписка из истории была направлена в ФГБУ «ФЦССХ» г. Хабаровска для решения вопроса об имплантации кардиовертора-дефибриллятора.

Ответ от 25.11.15 г.
Диагноз: острый миокардит. Имплантация кардиовертора-дефибриллятора не показана. Рекомендовано лечение острого процесса и назначение антиаритмической терапии (кордарон).

Диагноз синдрома Бругада снят.

Клинический случай:

Нахождение в ОАР РСЦ 20 суток с последующим переводом в отделение неотложной кардиологии. За время всего наблюдения в ОАР после реанимационных мероприятий значимых нарушений желудочкового ритма зарегистрировано не было.

Выписка из стационара на 37-е сутки с диагнозом: ***Острый миокардит неуточненной этиологии. Пароксизмальная желудочковая тахикардия по типу Пируэт (недокументированная). Реанимационные мероприятия от 09.11.12. Постреанимационная болезнь. Продленная ИВЛ. ХСН 1. ФК 2.***

Состояние при выписки удовлетворительное. Неврологического дефицита нет (mRs – 0 баллов).

По ЭКГ при выписке от 17.12.12 – синусовый ритм, без патологических отклонений.

По УЗИ от 14.12.12 – ФВ 63%, полости не дилатированы, зон нарушения локальной сократимости левого желудочка не выявлено.

Клинический случай:

Рекомендован прием кордарона.

Повторная консультация кардиолога через месяц после выписки.

БЛАГОДАРЮ ЗА ВНИМАНИЕ !